

УДК: 617-089.844

О.А. Данилов<sup>1</sup>, Д.А. Д.А. Сеймівський<sup>2</sup>, Д.В. Шевчук<sup>1,3,4</sup>

## Міоневротизація сечового міхура: принципово новий метод хірургічного лікування рефрактерної нервово-м'язової дисфункції сечового міхура у дітей

<sup>1</sup>Національна медична академія післядипломної освіти імені П.Л. Шупика, м. Київ, Україна<sup>2</sup>ДУ «Інститут урології НАМН України», м. Київ, Україна<sup>3</sup>Житомирська обласна дитяча клінічна лікарня, Україна<sup>4</sup>Житомирський державний університет імені І. Франко, Україна

PAEDIATRIC SURGERY.2017.1(54):69-75; doi 10.15574/PS.2017.54.69

Значна кількість дітей з дизуричними розладами, що виникли внаслідок спінальної дизрафії, має досить добрий клінічний ефект від консервативної терапії, до якої відносять застосування медикаментозних препаратів та чистої інтермітуючої катетеризації. Однак 10–20% пацієнтів вказаної категорії підлягають тим чи іншим методам хірургічного лікування. Враховуючи, що у хворих із мієлодисплазією розлади сечовипускання становлять 95–98%, особливу увагу слід приділяти комплексному лікуванню нервово-м'язової дисфункції сечового міхура (НМДСМ) у даної категорії хворих дітей (E. Smith, 1965; J.D. van Gool та співавт., 2001). Однак на даний час не існує способів радикального хірургічного НМДСМ при порушенні його іннервації.

**Мета:** дослідити можливість хірургічного відновлення іннервації сечового міхура при рефрактерних формах його нервово-м'язової дисфункції у дітей.

**Пацієнти і методи.** Враховуючи відсутність у доступній літературі уніфікованого методу хірургічного лікування рефрактерної до терапії НМДСМ, особливо при порушенні іннервації сечового міхура, авторами розроблено принципово новий метод хірургічного лікування, який передбачає реіннервацію (міоневротизацію) сечового міхура (Спосіб іннервації нейрогенного сечового міхура. Патент на винахід №102801 UA МПК (2013.01): А61В 17/00). Суть методу полягає у вживлянні нерва (який має соматичну та вегетативну іннервацію), що формується вище місця ураження спинного мозку при спінальних дизрафіях, у стінку сечового міхура.

**Результати.** Із застосуванням запропонованого методу починаючи із 2001 р., на клінічних базах Національної медичної академії післядипломної освіти імені П.Л. Шупика (Київська міська дитяча клінічна лікарня №1 та Житомирська обласна дитяча клінічна лікарня) було прооперовано 9 хворих на НМДСМ дітей. Вік хворих становив від 4 до 14 років (у середньому 6,5 року). У ході контрольного обстеження, яке проводилось 5 (55,6%) хворим, відмічена позитивна динаміка у 4 (80%) хворих.

До суб'єктивних позитивних зрушень пацієнти відносили наступне: поява відчуття наповнення сечового міхура – у 5 (100%) хворих, утримання сечі – у 4 (80%) хворих, сечопуск струменем – у 5 (100%) хворих.

До об'єктивних позитивних зрушень віднесено: зменшення кількості залишкової сечі – у 5 (100%) хворих; зменшення ретенційних змін у верхніх сечових шляхах – у 5 (100%) хворих; зменшення ступеня чи повна ліквідація міхурово-сечовідного рефлюксу – у 100% хворих, у яких був наявний рефлюкс; тривала ремісія інфекції сечових шляхів зі зменшенням/ліквідацією бактеріурії – у 4 (80%) хворих. Жодних ускладнень не виявлено.

**Висновки.** Новий метод реіннервації сечового міхура – міоневротизація сечового міхура – є досить ефективним методом лікування рефрактерної форми нервово-м'язової дисфункції сечового міхура у дітей. Результати застосування методу потребують подальшого вивчення уродинамічних параметрів, що дасть змогу рекомендувати метод для широкого впровадження у практику.

**Ключові слова:** нервово-м'язова дисфункція сечового міхура, міоневротизація сечового міхура, діти.

**Myoneurotisation of bladder: an innovation surgical approach to treatment of refractory neuromuscular dysfunction of bladder in children**O.A. Danylov<sup>1</sup>, D.A. Seymivskyi<sup>2</sup>, D.V. Shevchuk<sup>1,3,4</sup><sup>1</sup>Shupyk National Medical Academy of Postgraduate Education, Kyiv, Ukraine<sup>2</sup>State Institution «Institute of Urology of NAMS of Ukraine», Kyiv, Ukraine<sup>3</sup>Zhytomyr Regional Children's Clinical Hospital, Ukraine<sup>4</sup>Zhytomyr Ivan Franko State University, Ukraine

A significant number of children with dysuric disorders as a consequence of congenital spinal dysraphism have a good clinical effect of conservative therapy, which includes both medication and clean intermittent catheterization. Sometimes, it is necessary to increase the dose of anticholinergic drugs to achieve clinical effect. However, 10-20 % of such patients are subjected to surgical treatment. To determine the indications for conservative or surgical treatment (or often their combination), the physician should reveal the leading mechanism of incontinence. Given that urination disorders in patients with myelodysplasia constitute 95–98 %, particular attention should be paid to the comprehensive treatment of neurogenic bladder dysfunction (NBD) in this category of paediatric patients (E. Smith, 1965; J.D. van Gool et al., 2001). However, at present there is no radical surgery of neurogenic bladder.

**Purpose.** To explore the possibility of surgical bladder reinnervation in children with a refractory forms of neurogenic bladder dysfunction due to spinal dysraphism.

**Materials and methods.** Considering the standardized method of surgical treatment of refractory to therapy NBD is no available in contemporary literature, especially connected with impaired bladder innervation, we have developed a new method of surgical treatment, which provides reinnervation (myoneurotization) of a bladder (Method of innervation of the neurogenic bladder. The patent for the invention №102801 UA МПК (2013.01): A61B 17/00). The method consists in the nerve implantation, which has somatic and autonomic innervation, in the wall of the bladder above the spinal cord lesion due to spinal dysraphism to restore (replacement) its receptor and evacuation functions.

**Results and discussion.** Since 2001 by applying the proposed surgical technique at the clinics of the Shupyk National Medical Academy of Postgraduate Education (at the Kyiv Municipal Children's Clinical Hospital No. 1 and Zhytomyr Regional Children's Clinical Hospital) were operated 9 paediatric patients with NBD. Age of patients ranged from 4 to 14 years (in average 6.5 years), among them 2 boys (22.2%) and 7 girls (77.8%). The clinical follow-up of patients was 15 years and was conducted in 5 patients (55.6%) with positive health outcome in 4 (80 %) patients.

The positive subjective changes distinguished by the patients were as follows: the emergence of the perception of bladder filling were noted by 5 (100%) patients, urine continence (dry period of up to 3 hours) – 4 (80%) patients, the urination stream – 5 (100%) patients.

To positive objective changes were included such symptoms as follows: the decrease of postvoid residual urine volume in 5 (100%) patients (according to the ultrasonography and clean permanent catheterization), reduction of retention changes of the upper urinary tract in 5 (100%) patients (according to ultrasound screening), and improvement of renal function according to laboratory tests in 5 (100%) patients, reduction or complete elimination of vesico-ureteral reflux according to X-ray examination in 100% of patients who earlier suffer from it, long-term remission of urinary tract infections with reduction/elimination of bacteriuria in 4 (80%) patients according to laboratory tests, including bacteriological one. There were no complications in postoperative period.

**Conclusions.** Thus, the innovative surgery of reinnervation bladder, the myoneurotisation of bladder, is a fairly effectious treatment of refractory forms of neuromuscular bladder dysfunction in children. The results of the method require further study of urodynamic parameters, which will give the opportunity to recommend the technique for widespread implementation in practice.

**Key words:** neurogenic bladder dysfunction, bladder myoneurotisation, children.

**Мионевротизация мочевого пузыря: принципиально новый метод хирургического лечения рефрактерной нервно-мышечной дисфункции мочевого пузыря у детей**A.A. Данилов<sup>1</sup>, Д.А. Сеймивский<sup>2</sup>, Д.В. Шевчук<sup>1,3,4</sup><sup>1</sup>Национальная медицинская академия последипломного образования имени П.Л. Шупика, г. Киев, Украина<sup>2</sup>ГУ «Институт урологии НАМН Украины», г. Киев, Украина<sup>3</sup>Житомирская областная детская клиническая больница, Украина<sup>4</sup>Житомирский государственный университет имени И. Франко, Украина

Значительное количество детей с дизурическими расстройствами, возникшими вследствие спинальной дизрафии, имеет достаточно хороший клинический эффект от консервативной терапии, к которой относят применение медикаментозных препаратов и чистой интермиттирующей катетеризации. Однако 10–20% пациентов указанной категории подлежат тем или иным методам хирургического лечения. Учитывая, что у больных с миелодисплазией расстройства мочеиспускания составляют 95–98%, особое внимание следует уделять комплексному лечению нервно-мышечной дисфункции мочевого пузыря (НМДМП) у данной категории больных детей (E. Smith, 1965; J. D. van Gool и соавт., 2001). Однако в настоящее время не существует способов радикального хирургического НМДМП при нарушении его иннервации.

**Цель:** исследовать возможность хирургического восстановления иннервации мочевого пузыря при рефрактерных формах нервно-мышечной дисфункции у детей.

**Пациенты и методы.** Учитывая отсутствие в доступной литературе унифицированного метода хирургического лечения рефрактерной к терапии НМДМП, особенно при нарушении иннервации мочевого пузыря, авторами разработан принципиально новый метод хирургического лечения, который предусматривает реиннервацию (мионевротизацию) мочевого пузыря (Способ иннервации нейрогенного мочевого пузыря. Патент на изобретение №102801 UA МПК (2013.01): A61B 17/00). Суть метода заключается во вживлении нерва (который имеет соматическую и вегетативную иннервацию), который формируется выше места поражения спинного мозга при спинальных дизрафиях, в стенку мочевого пузыря.

**Результаты.** С применением предложенного метода, начиная с 2001 г. на клинических базах Национальной медицинской академии последипломного образования имени П.Л. Шупика (Киевская городская детская клиническая больница №1 и Житомирская областная детская клиническая больница) было прооперировано 9 больных НМДМП детей. Возраст больных составил от 4 до 14 лет (в среднем 6,5 года). В ходе контрольного обследования, которое проводилось 5 (55,6%) больным, отмечена положительная динамика у 4 (80%) больных. К субъективным положительным сдвигам пациенты относили следующее: появление ощущения наполнения мочевого пузыря – у 5 (100%) больных, удержание мочи – у 4 (80%) больных, мочеиспускание струей – у 5 (100%) больных. К объективным положительным изменениям относятся: уменьшение количества остаточной мочи – у 5 (100%) больных; уменьшение ретенционных изменений в верхних мочевых путях – у 5 (100%) больных; уменьшение степени или полная ликвидация пузырно-мочеточникового рефлюкса – у 100% больных, у которых имелся рефлюкс; длительная ремиссия инфекции мочевых путей с уменьшением/ликвидацией бактериурии – у 4 (80%) больных. Никаких осложнений не выявлено.

**Выводы.** Новый метод реиннервации мочевого пузыря – мионевротизация мочевого пузыря – является достаточно эффективным методом лечения рефрактерной формы нервно-мышечной дисфункции мочевого пузыря у детей. Результаты применения метода требуют дальнейшего изучения уродинамических параметров, что даст возможность рекомендовать метод для широкого внедрения в практику.

**Ключевые слова:** нервно-мышечная дисфункция мочевого пузыря, мионевротизация мочевого пузыря, дети.

## Вступ

Значна кількість дітей з дизуричними розладами, що виникли внаслідок спінальної дизрафії, має досить добрий клінічний ефект від консервативної терапії, до якої відносять застосування медикаментозних препаратів та чистої інтермітуючої катетеризації. Інколи виникає необхідність значного підвищення дози антихолінергічних препаратів для отримання клінічного ефекту. Однак 10–20% пацієнтів вказаної категорії підлягають тим чи іншим методам хірургічного лікування. Для визначення показань до консервативного чи хірургічного лікування (частіше їх комбінація) потрібно встановити лідируючий механізм нетримання сечі [7].

Причиною порушення функції сечового міхура при спинномозковій грижі є органічне ураження центрів сечовипускання у спинному мозку, а саме у крижових сегментах соматичної та вегетативної (симпатичної та парасимпатичної) нервових систем [2].

Michele Torre та співавт. (2011) проаналізували стан сечової системи у 502 хворих на спінальні дизрафії та встановили, що 97% хворих на менінгомієлоцеле мають нервово-м'язову дисфункцію сечового міхура (НМДСМ) [9].

Враховуючи, що у хворих із мієлодисплазією розлади сечовипускання становлять 95–98%, особливу увагу слід приділяти комплексному лікуванню НМДСМ у даної категорії хворих дітей [10, 15]. Існуючі методи хірургічного лікування досить травматичні, малоефективні, мають значну кількість ускладнень. Так, ін'єкційне застосування об'ємуотворюючих речовин у шийку сечового міхура дає можливість покращити клінічні прояви нетримання сечі лише у 25% хворих [5].

Чиста інтермітуюча катетеризація теж має ряд ускладнень, особливо при застосуванні катетерів із ПВХ більшого діаметра [4]. Згідно з Національним протоколом по нейрогенному сечовому міхуру (Великобританія, 2012 р.), у Великій Британії середньорічні витрати на перманентну катетеризацію становлять близько £1350 [14].

Tom P. V. M. de Jong та співавт. (2008) вказують на гарні результати проведення слінгових операцій, як у дівчаток, так і у хлопчиків різних вікових груп. Однак у хлопчиків допубертатного віку такі операції потрібно проводити з обережністю, враховуючи ріст простати та можливу пов'язану з цим обструкцію уретри [13].

W. Snodgrass та співавт. (2014) встановили, що у 25% дітей після операції на шийці сечового міхура

без аугментації при нейрогенному сечовому міхурі мають місце зміни верхніх сечових шляхів, які розвиваються впродовж 48 місяців [8].

Durán Víctor та співавт. (2012) проаналізували досвід проведення аугментаційної цистопластики у 162 випадках і встановили, що ускладнення мають місце у 9,87% випадків [3]. Тоді як Antonio Macedo Jr. та співавт. (2013), прослідкувавши віддаленні результати ілеоцистопластики із катетеризацією (протягом 10 років), виявили 29,4% ускладнень [12].

Окрім того, Raimund Stein та співавт. (2012) відмітили, що майже кожний третій із прооперованих з приводу НМДСМ (аугментаційні та стомуючі операції) потребує повторної ревізії [11].

Група міжнародних вчених, провівши систематизований огляд літератури з приводу електричної стимуляції при дисфункції нижніх сечових шляхів у дітей, встановила, що розроблені методи сакральної нейростимуляції є виключно паліативними і не дають достатнього клінічного ефекту [6].

Ряд авторів стверджують, що за відсутності ефекту від консервативної терапії нейрогенної дисфункції сечового міхура у дітей із мієлодисплазією протягом 18 місяців виникає необхідність у хірургічному лікуванні даної проблеми [1]. Однак на даний час не існує способів радикального хірургічного лікування нейрогенної дисфункції сечового міхура при порушенні його іннервації (наприклад внаслідок перенесеної операції з приводу природженої мієлодисплазії).

Мета: дослідити можливість хірургічного відновлення іннервації сечового міхура при рефрактерних формах його нервово-м'язової дисфункції у дітей внаслідок спінальних дизрафій.

## Матеріал і методи дослідження

Враховуючи відсутність у доступній літературі уніфікованого методу хірургічного лікування рефрактерної до терапії НМДСМ, особливо при порушенні іннервації сечового міхура, нами розроблено принципово новий метод хірургічного лікування, який передбачає реіннервацію (міоневротизацію) сечового міхура (Спосіб іннервації нейрогенного сечового міхура. Патент на винахід №102801 UA МПК (2013.01): А61В 17/00). Суть метода полягає у вживлянні нерва (який має соматичну та вегетативну іннервацію), що формується вище місця ураження спинного мозку при спінальних дизрафіях, у стінку сечового міхура з метою відновлення (заміщення) його рецепторної та евакуаторної функції.

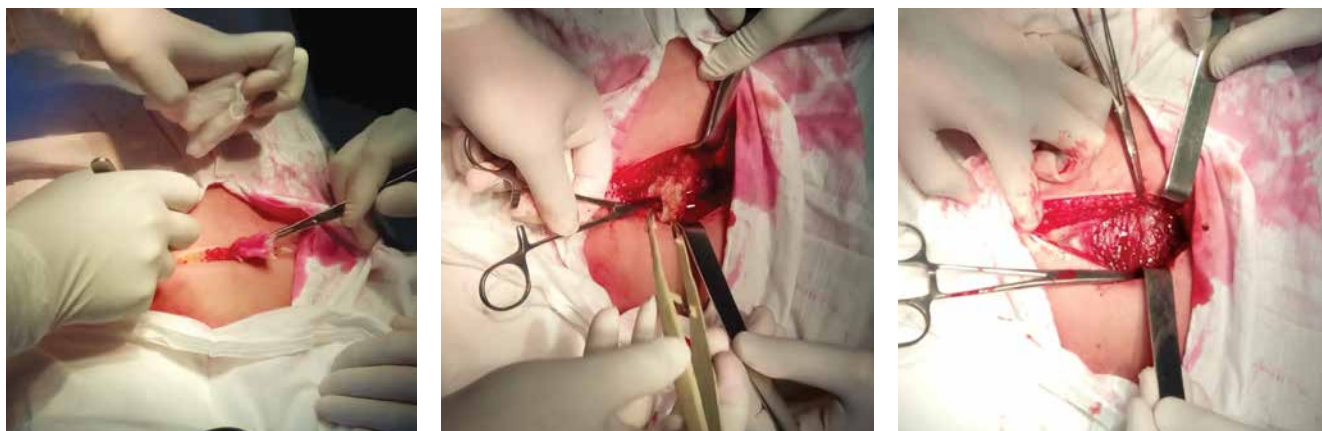

Рис. 1–3. Інтраопераційне фото (доступ до сечового міхура)

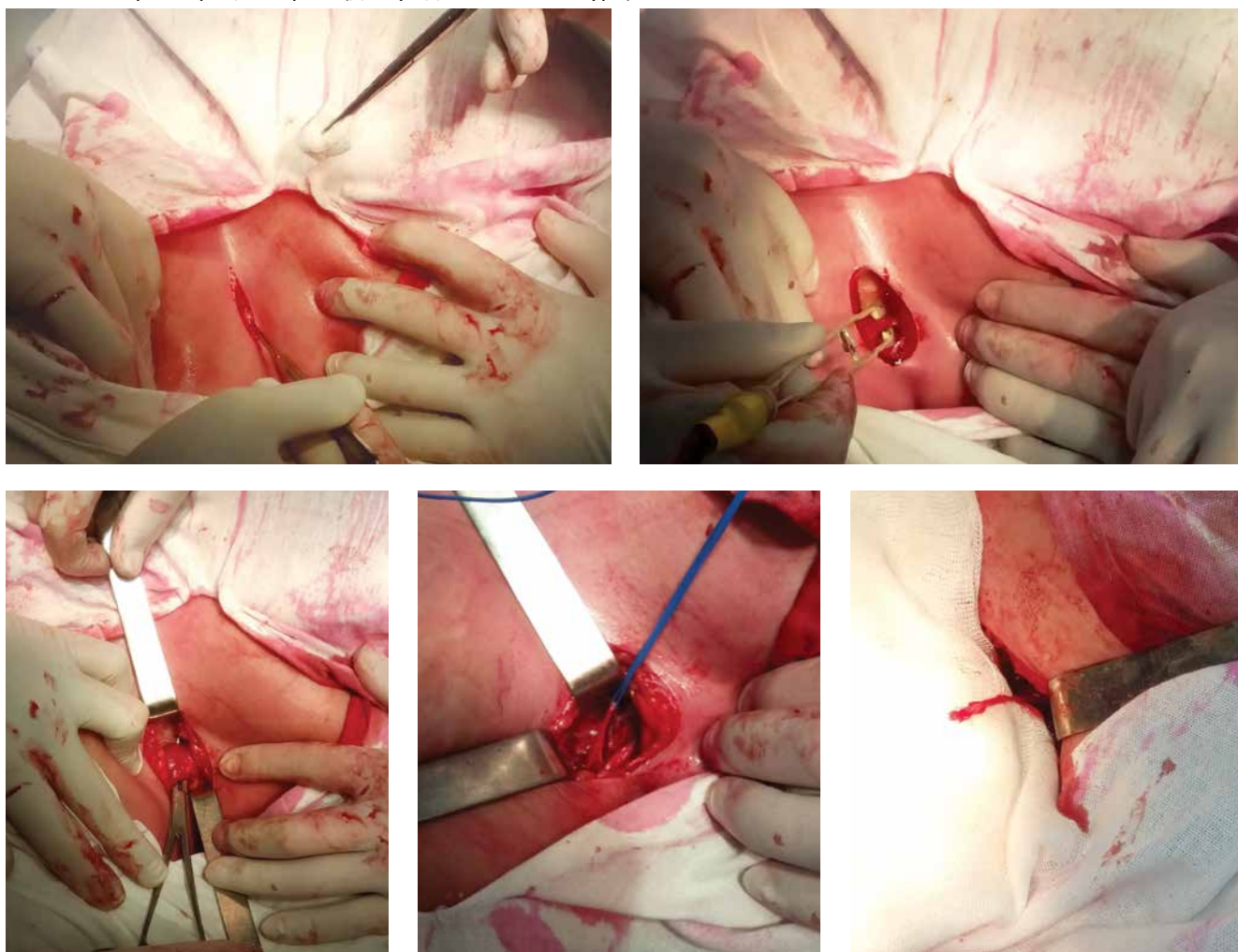
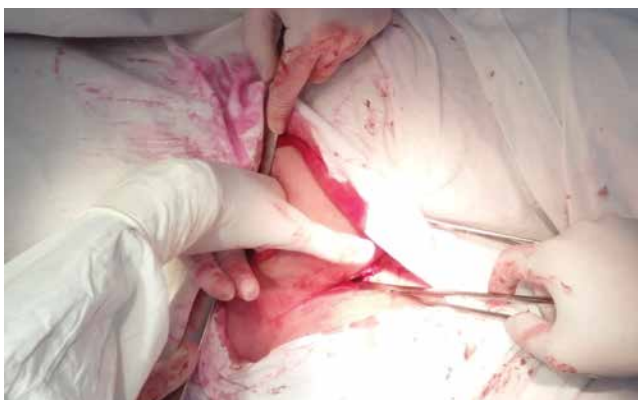

Рис. 4–8. Інтраопераційне фото (виділення нерва)

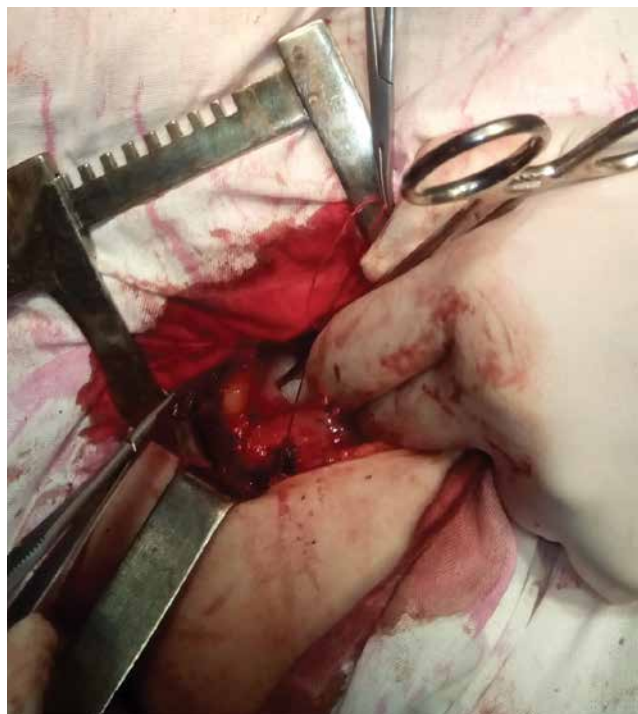Перед операцією відбувається оцінка периферичної іннервації нижніх кінцівок.

Методика операції наступна: положення хворого на спині із валиком під крижово-куприковою ділянкою. Операційне поле (нижня половина живота та верхня третина стегна на обраній перед операцією стороні) обробляється антисептиками за прийнятою у клініці методологією. Виконується доступ до сечового міхура із вивільненням його бокової стінки

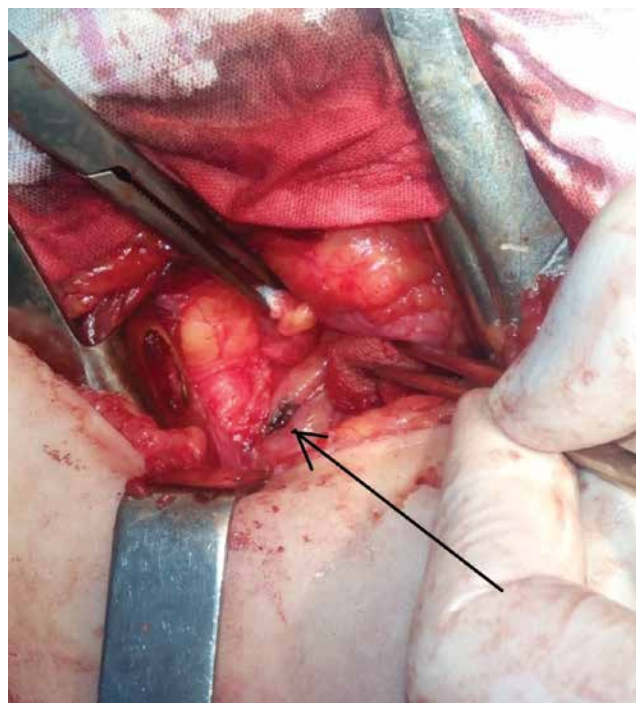
на стороні виділення нервового пучка до моменту ефективної пальпаторної оцінки затульного отвору. У паховій складці на місці вибору сторони взяття нервового пучка виконується доступ до передньої гілки п. Obturatorius (TA code A14.2.07.019). У подальшому по ходу нерва у зворотному напрямку формується невральний канал через затульний отвір для повернення виділеного нервового пучка до порожнини малого тазу. У стінці сечового міхура



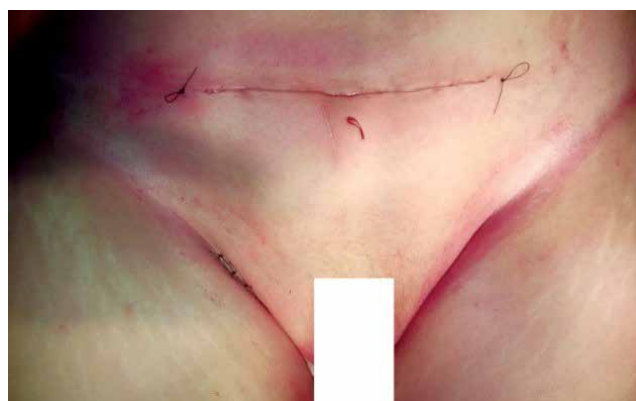**Рис. 9.** Інтраопераційне фото (формування неврального каналу)



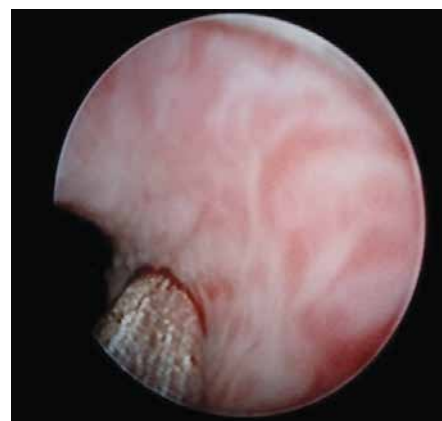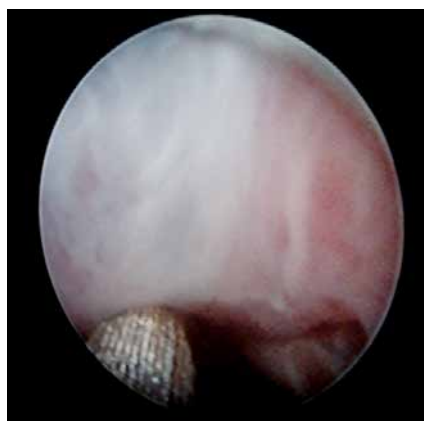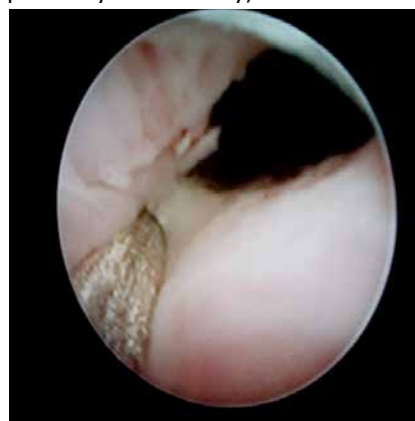**Рис. 10.** Інтраопераційне фото (переміщення нерва в порожнину малого тазу)



**Рис. 11.** Інтраопераційне фото (місце міоневротизації – вказано стрілкою)



**Рис. 12.** Вид післяопераційних ран

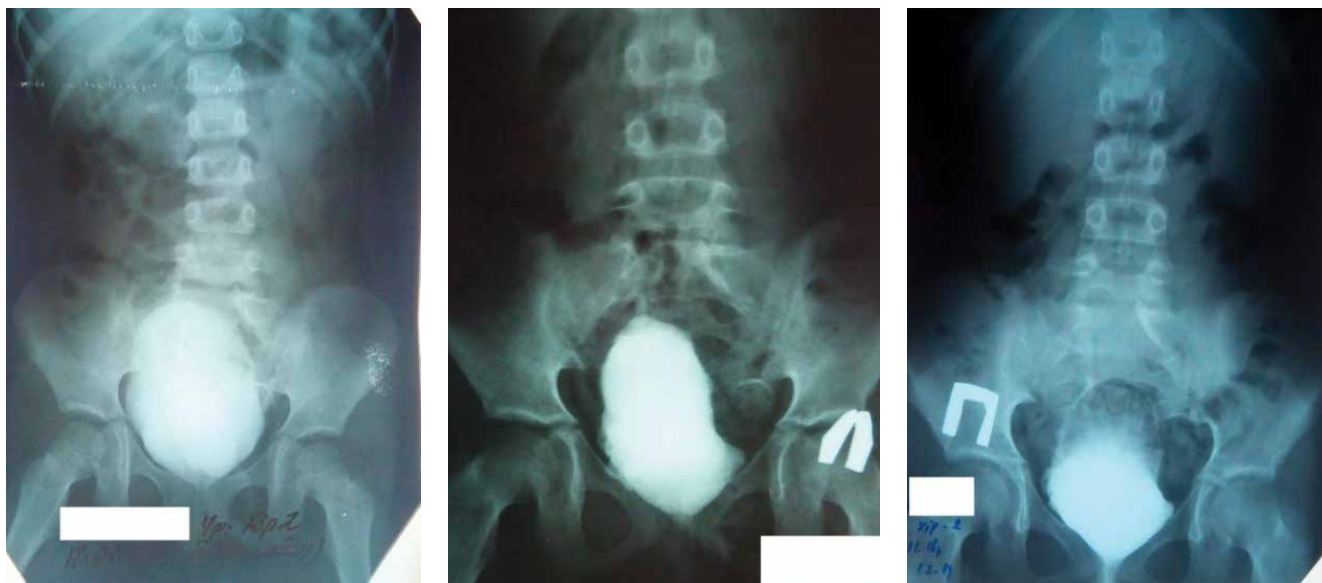

**Рис. 13.** Етап операції введення об'ємуючої речовини в ділянку шийки сечового міхура

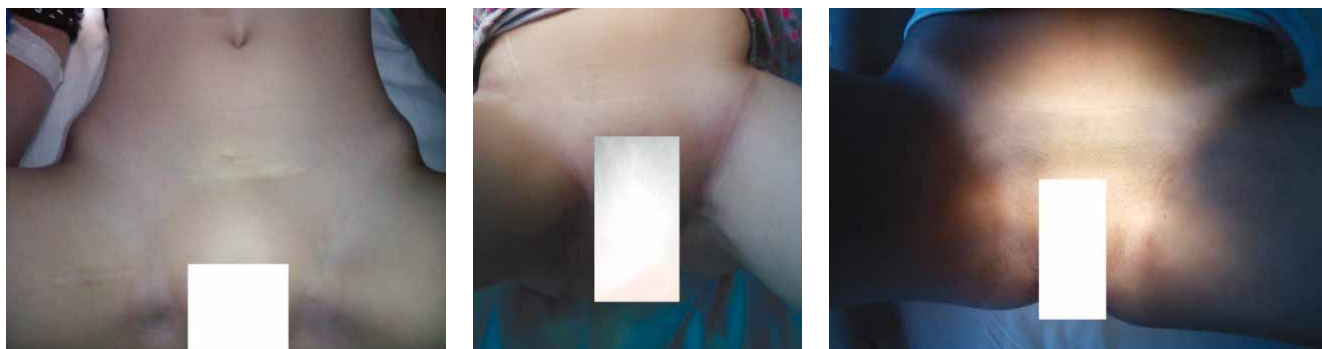після розсічення серозної оболонки формується детрузорно-уротеліальна ділянка, в яку вшивається нерв (шовний матеріал, що піддається розсмоктуванню, не товщий за 7/0). Місце вшивання нерва

покривається відшарованою серозною оболонкою. Рани пошарово ушиваються із накладанням асептичних пов'язок.

Етапність операції показано на фото (рис. 1-13).



**Рис. 14.** Результати цистографії до операції (зліва) – наявний міхурово-сечовідний рефлюкс зліва та після операції (по центру та справа) – міхурово-сечовідний рефлюкс відсутній



**Рис. 15.** Видгляд післяопераційних рубців

### Результати дослідження та їх обговорення

Із застосуванням запропонованого методу, починаючи із 2001 р., на клінічних базах Національної медичної академії післядипломної освіти імені П.Л. Шупика (Київська міська дитяча клінічна лікарня №1 та Житомирська обласна дитяча клінічна лікарня) було прооперовано 9 хворих на НМДСМ дітей. Вік хворих становив від 4 до 14 років (у середньому 6,5 року). Розподіл за статтю: хлопчиків – 2 (22,2%), дівчаток – 7 (77,8%). Термін спостереження за хворими становив 15 років.

У ході контрольного обстеження, яке проводилось 5 (55,6%) хворим, відмічена позитивна динаміка у 4 (80%) хворих, у однієї дитини сформувалася дискоординація іннервації, яка полягала у наростанні детрузорно-сфінктерної диссинергії та, як наслідок, формуванні виразного больового синдрому. Ліквідувати больовий синдром вдалось шляхом інтрадетрузорної ін'єкції ботулотоксину А. Згодом упродовж 3-х років у дитини сформувався достатній мікційний рефлекс із мінімальною кількістю залишкової сечі при контрольній чистій перманентній катетеризації сечового міхура. У 1 (20%)

дитини, навпаки, внаслідок гіпотонії шийки сечового міхура виконано внутрішньошийкове підслизове введення об'ємоутворюючої речовини (поліакриламідний гідрогель «Нубіплант») (рис. 13).

До суб'єктивних позитивних зрушень пацієнти відносили появу відчуття наповнення сечового міхура – у 5 (100%) хворих, утримання сечі (сухий проміжок до трьох годин) – у 4 (80%) хворих, сечопуск струменем – у 5 (100%) хворих.

До об'єктивних позитивних зрушень ми віднесли: зменшення кількості залишкової сечі – у 5 (100%) хворих (за даними УЗД та чистої перманентної катетеризації); зменшення ретенційних змін у верхніх сечових шляхах – у 5 (100%) хворих (за даними УЗД) та, відповідно, покращання функції нирок (за лабораторними показниками) – у 5 (100%) хворих; зменшення ступеня чи повна ліквідація міхурово-сечовідного рефлюксу, без субуретерального введення об'ємоутворюючих речовин (за даними рентгенологічного обстеження) – у 100% хворих, у яких був наявний рефлюкс (рис. 14); тривалу ремісію інфекції сечових шляхів зі зменшенням/ліквідацією бактеріурії – у 4 (80%) хворих (за даними лабораторного обстеження, у т.ч. бактеріологічного).

Окрім того, слід зазначити добрий косметичний результат внаслідок хірургічних втручань (рис. 15).

До недоліків методу (відносних) можна віднести наступні:

- перші позитивні результати з'являються не раніше трьох місяців (у середньому 4,5 місяця), що пов'язано з особливостями проростання периферичних нервів;
- у однієї дитини в післяопераційному періоді (через рік) з'явилися явища детрузорно-сфінктерної диссинергії, що вдалося ліквідувати шляхом інтрадетрузорної ін'єкції ботулотоксину А.

Жодних ускладнень у ході операції та у післяопераційному періоді не виявлено.

## Висновки

Таким чином, новий метод реіннервації сечового міхура – міоневротизація сечового міхура – є достатньо ефективним методом лікування рефрактерної форми нервово-м'язової дисфункції сечового міхура у дітей. Результати застосування методу потребують подальшого вивчення уродинамічних параметрів, що дасть змогу рекомендувати метод для широкого впровадження у практику.

## Література

1. Еликбаева Г. М. Система діагностики и дифференцированно-хирургического лечения миелодисплазии у детей: автореф. дис. ... д.мед.н. / Г. М. Еликбаева. – Санкт-Петербург, 2009.
2. Спинномозкова грижа: характерні ознаки та нез'ясовані ортопедичні аспекти / А. П. Кризь-Пугач, Ю. М. Гук, А. Т. Сташкевич, А. І. Черверда // Вісник ортопедії, травматол. та протезування. – 2007. – № 3. – С. 80–86.
3. Augmentation cystoplasty in children without preoperative mechanical bowel preparation / D. Victor, C. Burek, J. P. Corbetta [et al.] // J. Ped. Urol. — 2012. — Vol. 8, Issue 2. — P. 201–204. <http://dx.doi.org/10.1016/j.jpuro.2011.01.015>.
4. Complications of clean intermittent catheterization in young females with myelomeningocele: 10 to 19 years of followup / B. Lindehall, K. Abrahamsson, U. Jodal [et al.] // J. Urol. – 2007. – Vol. 178 3 Pt 1). – P. 1053. PMID:17632181. <http://dx.doi.org/10.1016/j.juro.2007.05.071>.
5. DaJusta D. Dextranomer/hyaluronic acid bladder neck injection for persistent outlet incompetency after sling procedures in children with neurogenic urinary incontinence / D. DaJusta, P. Gargollo, W. Snodgrass // Journal of Pediatric Urology. – 2013. – Vol. 9, Issue 3. – P. 278–282. <http://dx.doi.org/10.1016/j.jpuro.2012.03.013>
6. Electrical Stimulation for Lower Urinary Tract Dysfunction in Children: A Systematic Review of the Literature / U. Barroso Jr., R. Tourinho, P. Lordelo [et al.] // Neurourology and Urodynamics. – 2011. – Vol. 30. – P. 1429–1436. doi 10.1002/nau.21140.
7. Joao Luiz Pippi Salle Bladder Neck Reconstruction for the Treatment of Refractory Urinary Incontinence in Children [Electronic resource]. – URL: [http://ww2.ttmed.com/sinsecc.cfm?http://ww2.ttmed.com/arg\\_sida/texto\\_art\\_long.cfm?ID\\_dis=212&ID\\_Cou=20&ID\\_Art=1633&ComeCover=Y&ID\\_dis=212&ID\\_cou=20](http://ww2.ttmed.com/sinsecc.cfm?http://ww2.ttmed.com/arg_sida/texto_art_long.cfm?ID_dis=212&ID_Cou=20&ID_Art=1633&ComeCover=Y&ID_dis=212&ID_cou=20).
8. New hydronephrosis and/or vesicoureteral reflux after bladder outlet surgery without augmentation in 75 children with neurogenic bladder / W. Snodgrass, C. Villanueva, P. Gargolo, M. Jacobs // Journal of Pediatric Urology. – 2014. – Vol. 10, Is. 5. – P. 906–910. <http://dx.doi.org/10.1016/j.jpuro.2014.02.005>.
9. Risk factors for renal function impairment in a series of 502 patients born with spinal dysraphisms / M. Torre, E. Guida, G. Bisio [et al.] // J. Ped. Urol. – 2011. – Vol. 7, Issue 1. – P. 39–43. PMID:20363192. <http://dx.doi.org/10.1016/j.jpuro.2010.02.210>.
10. Smith E. Spina bifida and the total care of spinal myelomeningocele / Smith E. – Springfield, IL: CC Thomas, 1965. – P. 92–123 PMID: 11475578.
11. Stein R. Bladder augmentation and urinary diversion in patients with neurogenic bladder: Surgical considerations / R. Stein, A. Schröder, J. W. Thüroff // J. Ped Urol. – 2012. – Vol. 8, Issue 2. – P. 153–161. doi 10.1016/j.jpuro.2011.11.014.
12. Ten years' minimum follow-up with the ileal continent catheterizable reservoir: A test of time / A. Macedo Jr., E. Damázio, H. Bacelar [et al.] // Journal of pediatric urology. – 2013. – Vol. 9, Issue 3. – P. 272–277. <http://dx.doi.org/10.1016/j.jpuro.2012.03.008>.
13. Treatment of the neurogenic bladder in spina bifida / T. P. V. M. de Jong, R. Chrzan, A. J. Klijn, P. Dik // Pediatr Nephrol. – 2008. – Vol. 23. – P. 889–896. PMID: PMC2335291. doi 10.1007/s00467-008-0780-7.
14. Urinary incontinence in neurological disease: management of lower urinary tract dysfunction in neurological disease. Clinical Guideline 148 Methods, evidence and recommendations. — August 2012. <https://www.nice.org.uk/guidance/cg148/evidence/full-guideline-188123437>.
15. van Gool J. D. Bladder-sphincter dysfunction in myelomeningocele / J. D. van Gool, P. Dik, T. P. de Jong // Eur. J. Pediatr. – 2001. – Vol. 160 (7). – P. 414–20. PMID: 11475578.

## Відомості про авторів:

**Данилов Олександр Андрійович** – д.мед.н., проф., зав. каф. дитячої хірургії НМАПО імені П.Л. Шупика. Адреса: м. Київ, вул. Дорогожицька, 9.

**Сеймівський Данило Антонович** – д.мед.н., зав. відділу дитячої урології ДУ «Інститут урології НАМН України». Адреса: м. Київ, вул. Ю. Коцюбинського, 9а.

**Шевчук Дмитро Володимирович** – к.мед.н., доц., лікар-хірург дитячий хірургічного відділення №2, та лікар-уролог дитячий консультативної поліклініки Житомирської обласної дитячої клінічної лікарні, доц. каф. медико-біологічних основ фізичного виховання та спорту Житомирського державного університету імені І. Франка, викладач каф. дитячої хірургії НМАПО імені П.Л. Шупика. Адреса: Житомирський р-н, с. Станішівка, шосе Сквирське, 6; тел.: (0412) 34-24-84.

Стаття надійшла до редакції 20.01.2017 р.