

УДК 616-036.12+616-005.3/5+ 616-031.13+ 616-035.1/9+ 616-039.71/76

Д.В. Шевчук^{1,2,3}, А.М. Білоченко¹, Л.В. Шевчук^{4,5}

Овариоцеле у дитячій хірургічній практиці: сучасний стан проблеми

¹КУ «Житомирська обласна дитяча клінічна лікарня», Україна²Національна медична академія післядипломної освіти імені П.Л. Шупика, м. Київ, Україна³Житомирський державний університет імені І. Франка, Україна⁴КУ «Житомирська центральна міська лікарня №1», Україна⁵Клініка «Медібор», м. Житомир, Україна

PAEDIATRIC SURGERY.2016.3-4(52-53):81-89; doi 10.15574/PS.2016.52-53.81

Враховуючи відсутність статистичних даних стосовно поширеності варикозного розширення вен малого таза та чітких критеріїв діагностики та лікування вказаної патології, доведений негативний вплив овариоцеле на функцію внутрішніх статевих органів у жінок репродуктивного віку, існує необхідність у більш детальному вивченні проблеми венозного повнокров'я малого таза у дитячому віці. Поінформованість спеціалістів стосовно овариоцеле дозволить проводити своєчасну діагностику та ефективне лікування, що призведе до зменшення кількості непотрібних лапаротомій з приводу абдомінального болю у дівчаток. Необхідно обговорювати ширше застосування малоінвазивних технологій при хірургічному лікуванні абдомінального больового синдрому у дівчаток.

Ключові слова: овариоцеле, лапароскопія, дівчатка, дизурія.

На сьогодні відсутні чіткі статистичні дані стосовно поширеності варикозного розширення вен тазового дна у дитячому віці, не розроблені критерії до застосування того чи іншого методу лікування вказаної патології, відсутні чіткі клініко-діагностичні паралелі між ступенем патологічного процесу та структурними змінами в органах малого таза дівчинки. Водночас актуальною є проблема хронічного тазового болю (ХТБ) у дівчаток, що потребує диференційної діагностики. У випадку наявності больового синдрому, що не піддається консервативній терапії, у діагностичний алгоритм часто включаються такі методи діагностики, як іригографія, що дає можливість запідозрити патологію товстого кишечника. Однак методи консервативної терапії за таких обставин не завжди приносять дитині полегшення. Окрім того, клінічним проявом часто є дизурія, що змушує пацієнток звертатись до урологів з метою постановки діагнозу та лікування, яке, зазвичай, є симптоматичним [11].

До основного клінічного прояву овариоцеле у дівчаток слід віднести наявність больового абдомінального синдрому. Біль зазвичай виникає

у II фазі менструального циклу, рецидивний, локалізований у нижній половині живота, іноді з іррадіацією в попереково-кризову ділянку. У майже кожній четвертій дівчинки з овариоцеле відмічається дисменорея [9].

Таким чином, овариоцеле (як різновид варикозного розширення вен малого таза) у дитячій хірургічній практиці, як правило, є випадковою знахідкою при проведенні діагностичної лапароскопії при підозрі на гостру хірургічну патологію живота у дівчинки.

М.А. Черепанова (2011) довела, що статистично значущими факторами ризику розвитку варикозного розширення вен малого таза є: біль внизу живота, менархе до 12 років, диспареунія, варикозне розширення вен нижніх кінцівок, ожиріння, злуковий процес органів малого таза, хронічний сальпінгофорит, пухлини яєчників, міома матки та генітальний ендометріоз [12].

Останнім часом синдром тазового венозного повнокров'я є однією з найчастіших причин ХТБ [13]. Окрім того доведено, що овариоцеле може призводити до розвитку ендометріозу та безпліддя у жінок [20]. S. D. Mathias та співавт. (1996) вивчили поширеність

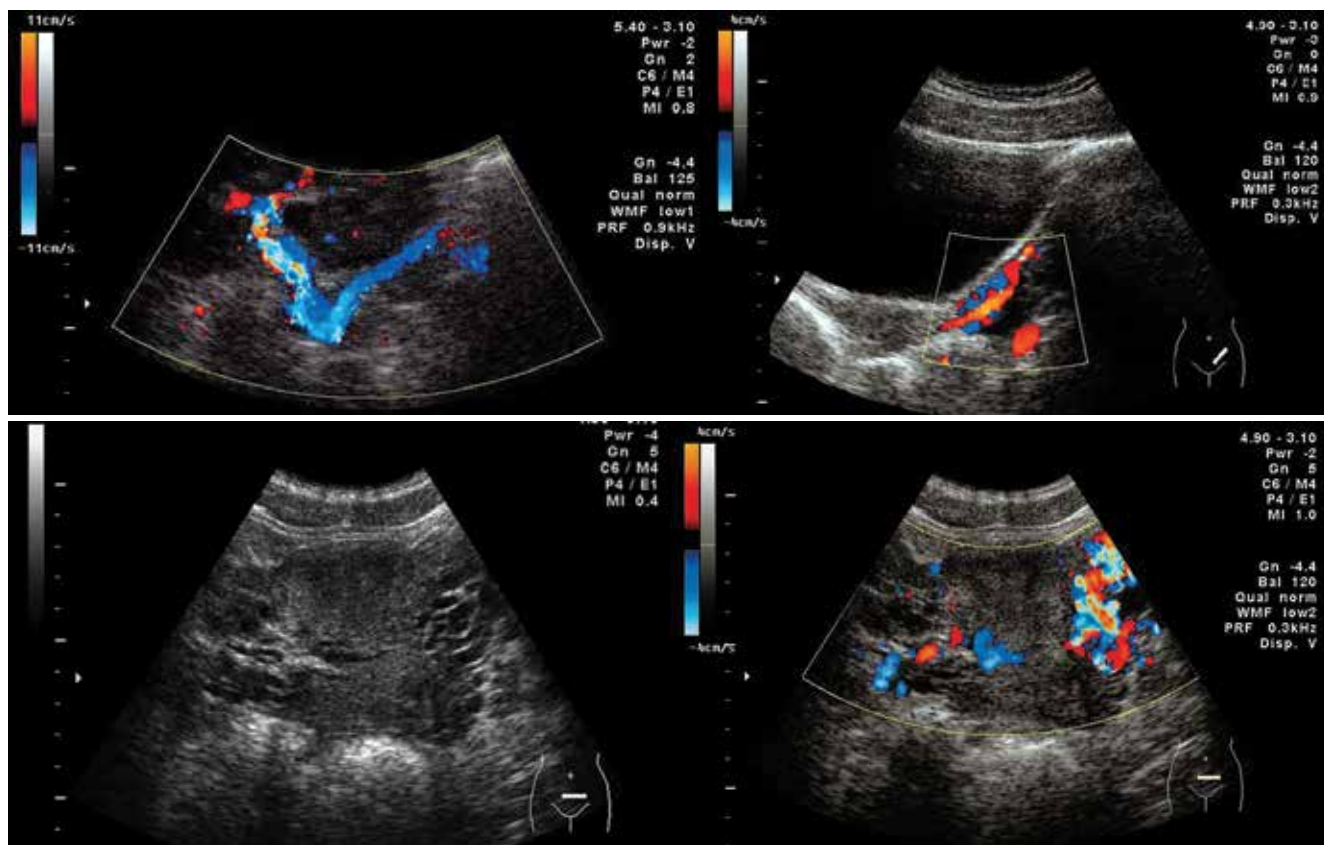


Рис. 1. Ультразвукова картина (В-режим та доплерографія) овариоцеле [9]

ХТБ у США і встановили, що він має місце у кожній сьомій жінки і є причиною зниження працездатності у 45% з них. Окрім того, підрахувавши витрати на лікування даної патології, автори дійшли висновку про затрати у розмірі \$881,5 млн щороку [18].

А.М. Григоренко (2012) вивчив питання варикозного розширення вен малого таза в структурі госпітальної гінекологічної патології. Так, при запаленні придатків варикозне розширення венозних колекторів таза спостерігалось у 3,9% випадках, при дисфункційних маткових кровотечах – у 24,5%, кістах яєчників – у 33,7%, міомі матки – у 21,1%, при позаматковій вагітності та апоплексії яєчників – у 27,2% та 21,2% відповідно. 21,7% пацієнок з опущенням статевих органів мали тазовий варикоз, у 18,7% жінок з ендометріозом та у 82,0% з полікістозом яєчників при ультразвуковому дослідженні діагностовано варикозне розширення вен малого таза [2]. К.Г. Pacheco та de M.R. F. Oliveira (2016) за допомогою ультразвукового дослідження встановили, що у 80% жінок з ендометріозом наявне овариоцеле, припустивши, таким чином, що оксидативний стрес для яєчників у такому випадку призводить до хронічного запального процесу як передумови розвитку ендометріозу [21].

Ф.Ш. Мамедова (2006) вивчила гемодинамічні причини овариоцеле у дівчаток і встановила, що причиною овариоцеле є первинна недостатність

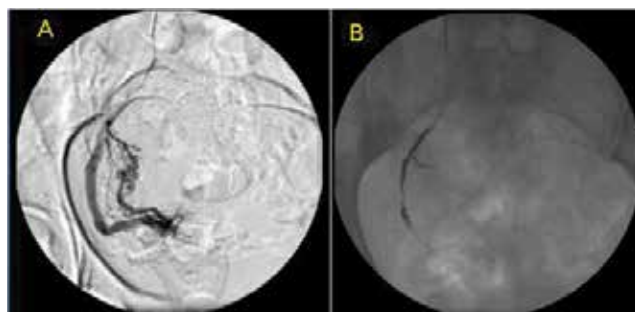


Рис. 2. Селективна ретроградна флебографія (варикозне розширення правої яєчничової вени) [20]

оваріальної вени. Основним ехографічним симптомом овариоцеле є дилатація вен лозоподібного сплетення яєчників, аркуатного сплетіння матки. Дана патологія характеризується розладами регіонарної та органної гемодинаміки органів малого таза, а також зниженням об'єму яєчників. Діаметр лівої оваріальної вени при овариоцеле перевищує 4,5 мм, реверсивний і ретроградний кровотік по ній сповільнює відтік матковими венами, що призводить до порушення судинного спротиву матковими артеріями та артеріальної перфузії яєчників (рис. 1) [6]. Такі самі дані отримали й інші автори [8,9].

Ультразвукове дослідження малого таза при нетутому наповненні сечового міхура визнано рядом авторів найменш інвазивним методом діагностики овариоцеле [1,15].

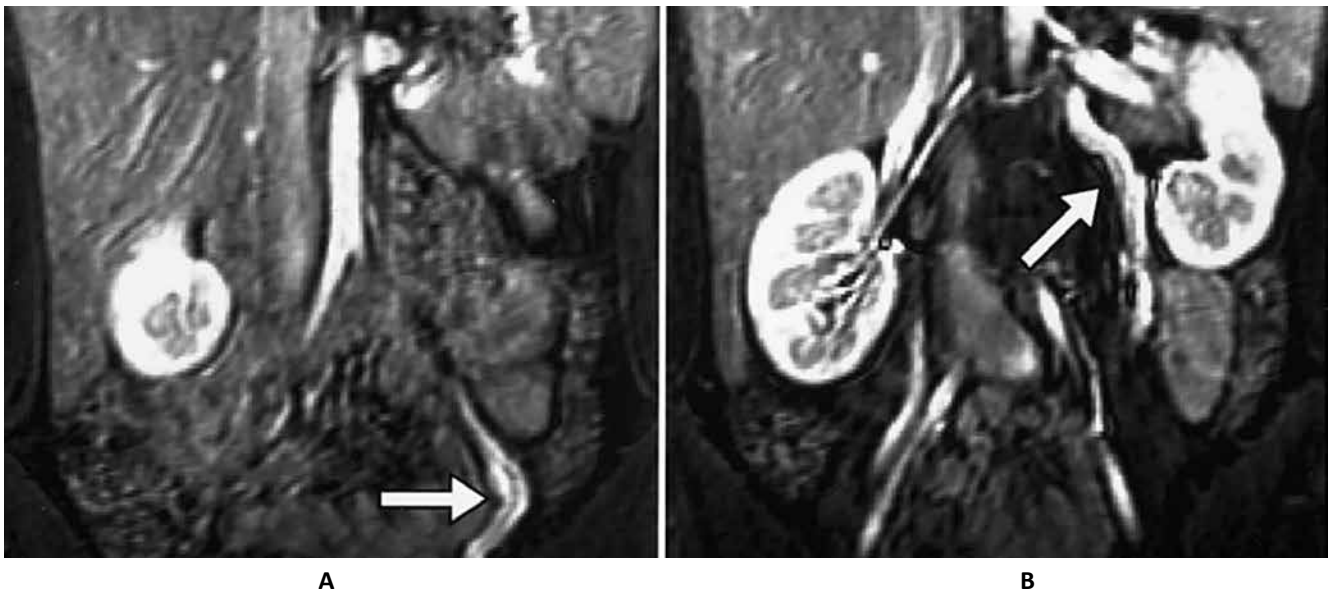


Рис. 3. МРТ-картина пасивного рефлюксу із ниркової вени у вени яєчника [19]

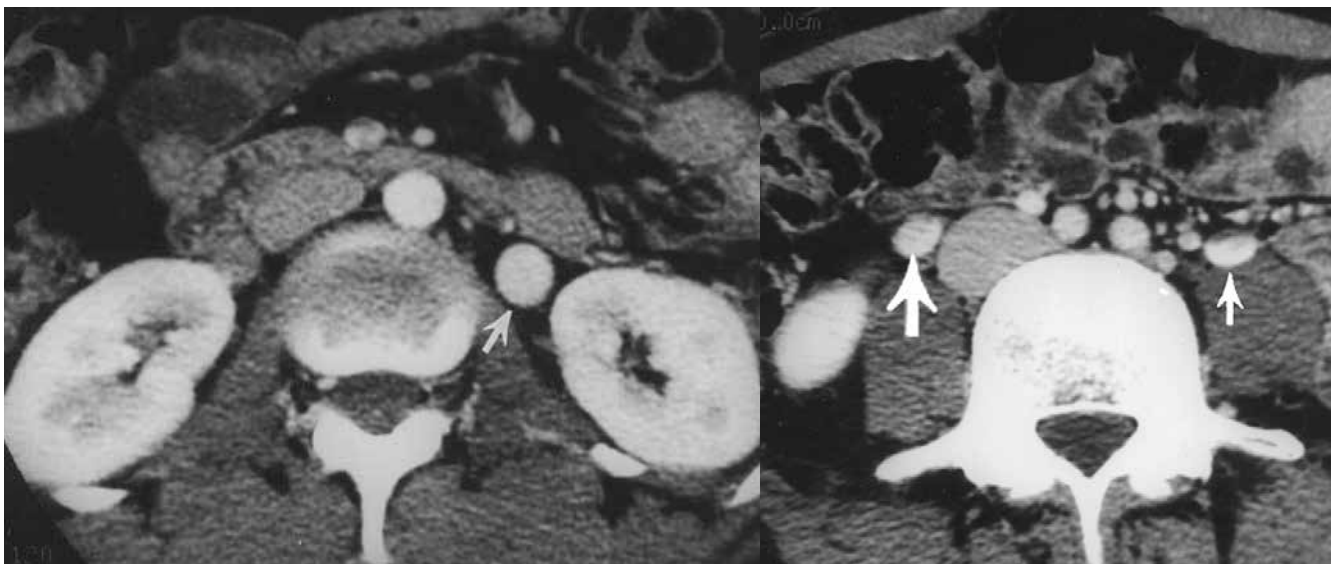


Рис. 4. КТ-ангіографія (стрілкою показано розширення яєчникових вен) [24]

D. Gasparini та співавт. (1998) для діагностики варикозного розширення вен яєчника пропонують інвазивні венографічні методи діагностики (рис. 2) [16].

Не менш перспективним методом діагностики, особливо при безсимптомному перебігу варикозного розширення вен таза, є магнітно-резонансна томографія із контрастуванням, яка дає можливість діагностувати рефлюкс із ниркової вени у вену лівого яєчника (рис. 3) [19].

Також для діагностики варикозного розширення вен тазового дна можна застосовувати комп'ютерну томографію із ангіографією (КТ-ангіографія) (рис. 4) [24].

Певне значення у розвитку овариоцеле у дитячому віці має так званий nutcracker syndrome (або аорто-мезентеріальний пінцет), коли ліва ниркова вена

затиснена між аортою та верхньою мезентеріальною артерією. У такому випадку окрім ХТБ присутні протеїнурія та/або мікрогематурія [17,22]. К. Burnand та співавт. (2011) описали випадок лапароскопічно діагностованого овариоцеле у дівчинки підліткового віку як прояв синдрому May-Thurner (тромбоз глибоких вен) [25].

За даними Н.И. Павленко та співавт. (2015), при овариоцеле у дівчаток 13–15 років у 40% відмічається хронічний больовий абдомінальний синдром (біль внизу живота), тоді як у дівчаток старших за 15 років – у 100%. Дизурія спостерігається у 5% та 20% відповідно. Дівчаткам, у яких діагностовано більший за 4 мм діаметр яєчникової вени, автори рекомендують лапароскопічне хірургічне втручання (операція по типу Іваніссевича) [11].

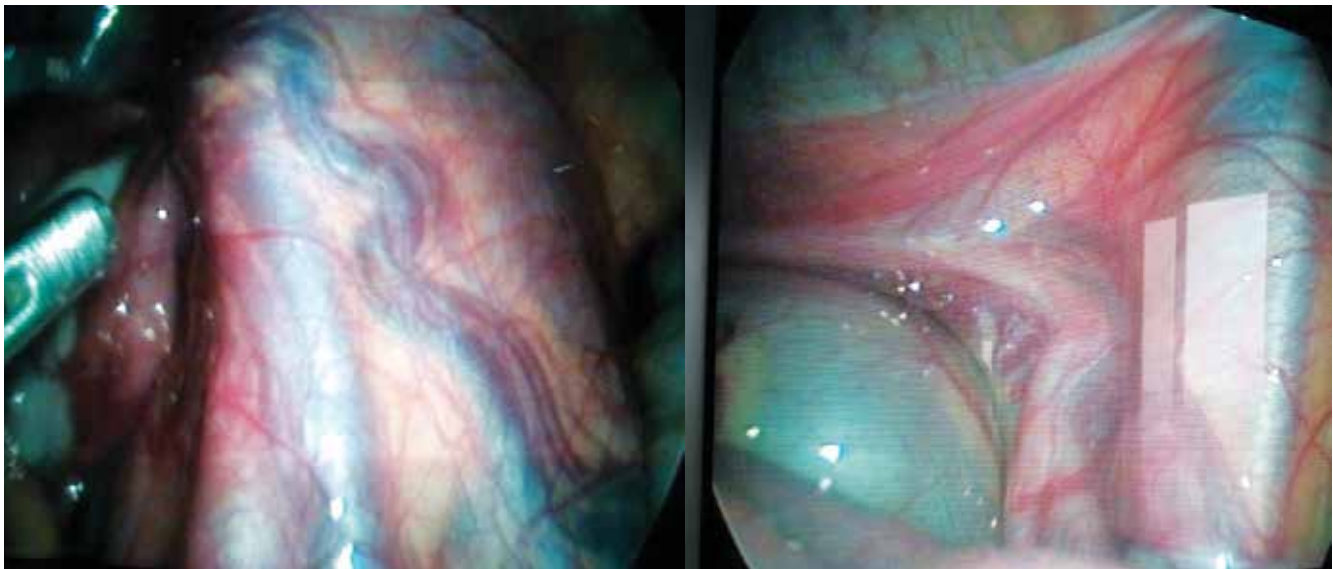


Рис. 5. Лапароскопічна картина правобічного овариоцеле (власний досвід)

А.И. Неймарк і Н.В. Шелковникова (2012) вказали на зв'язок між дизуричними розладами та варикозним розширення вен малого таза у жінок. Склеромболізація яєчникової вени дала можливість лікувати дизуричні розлади у 86% жінок [7].

С. Wassong та співавт. (2012) описали випадок діагностики та лікування ХТБ, що тривав понад 9 місяців, у 13-річної дівчинки. Під час лапароскопії було діагностовано ендометріоз та розширення тазових вен. У подальшому виконано венографію та емболізацію яєчникових вен [23]. Однак Mostafa A. Borahay та співавт. (2012) описали випадок профузної маткової кровотечі після емболізації тазових вен, що закінчилась гістеректомією для 34-річної жінки [14].

Ряд авторів наголошують, що при синдромі ХТБ у дитячому віці методом вибору в діагностиці є лапароскопія, яка дає можливість не лише діагностувати, але й, за потреби, усунути причину ХТБ у дівчаток [5,8].

С.І. Жук та співавт. (2016) довели, що за відсутності ефекту від консервативної терапії та/або III ступеня варикозного розширення вен тазового дна у жінок показане хірургічне лікування, у т.ч. лапароскопія [4]. Як метод комплексного лікування вказаної патології, особливо при діагностуванні супутніх гормональних розладів, показане лапароскопічне лікування, що підтверджено й іншими вітчизняними авторами [3,10].

Проведення діагностичної лапароскопії при абдомінальному больовому синдромі у дівчаток (з метою виключення гострої хірургічної патології) дає можливість діагностувати овариоцеле та, за потреби, провести хірургічну корекцію патологічного стану (рис. 5).

Таким чином, варикозне розширення вен малого таза, зокрема овариоцеле, є мало вивченою пробле-

мою у дитячому віці. Відсутні чіткі клініко-діагностичні критерії для постановки діагнозу, не розроблено показань до застосування того чи іншого методу лікування (зокрема хірургічного). Дівчата із овариоцеле часто не отримують своєчасного адекватного лікування, що може в подальшому призводити до фатального порушення фертильності чи погіршення якості життя.

Література

1. Барінов С. В. Варикозное расширение овариальных вен у девочек-подростков как причина обильных менструаций и хронического тазового болевого синдрома пубертатного периода / С. В. Барінов, Н. И. Павленко, А. В. Писклаков // Тезисы II науч.-практ. конф. с междунар. уч. [«Национальный и международный опыт охраны репродуктивного здоровья детей и подростков»] (26–29 апреля 2016 г). – Москва, 2016. – С. 45–50.
2. Григоренко А. М. Варикозне розширення вен малого таза в структурі госпітальної гінекологічної патології / А. М. Григоренко // Таврический медико-биологич. вестн. – 2012. – Т. 15, № 2, ч. 1 (58). – С. 77–79.
3. Григоренко А. М. Хірургічне лікування овариоварикоцеле III ступеня з мінімального доступу у жінок репродуктивного віку / А. М. Григоренко, С. Б. Чечуга, Г. А. Сілін // Здоров'я жінчини. – 2015. – № 3 (99). – С. 53–55.
4. Жук С. І. Етіопатогенетичний підхід до консервативного лікування варикозного розширення вен малого таза у жінок / С. І. Жук, А. М. Григоренко, А. О. Шляхтіна // Здоров'я жінчини. – 2016. – № 5 (111). – С. 52–57.
5. Лапароскопія при хроническом тазовом болевом синдроме у девочек / А. В. Писклаков, Н. И. Павленко, В. С. Шаховал, С. В. Барінов // Российский вестн. детской хирургии, анестезиол. и реаниматол. – 2012. – Т. II, № 1. – С. 60–63.
6. Мамедова Ф. Ш. Ультразвуковая диагностика варикозного расширения вен малого таза у девочек пубертатного возраста: дис. ... канд. мед. наук: 14.00.19. – Москва, 2006. – 87 с.
7. Неймарк А. И. Эндovasкулярное лечение стойкой дизурии и хронических тазовых болей при варикозном расширении вен малого таза у женщин / А. И. Неймарк, Н. В. Шелковникова // Урология. – 2012. – № 4. – С. 20–24.
8. Павленко Н. И. Комплексный подход в диагностике и хирургическом лечении варикозного расширения овариальных вен у девочек-подростков // Урология. – 2012. – № 4. – С. 20–24.

- ных вен у девочек-подростков: дис... канд. мед. наук: 14.01.19 / Павленко Наталья Ивановна. – Омск, 2016.
9. Пыков М. И. Варикозное расширение вен малого таза у девочек пубертатного возраста / М. И. Пыков, Ф. Ш. Мамедова, В. И. Овчинников // Ультразвуковая и функциональная диагностика. – 2006. – № 5. – С. 54–64.
 10. Сливка Е. В. Діагностика та лікування недостатності лютеїнової фази у жінок з варикозним розширенням вен репродуктивних органів малого таза: автореф. дис. ... канд. мед. наук.: 14.01.01 / Е. В. Сливка. – Вінниця, 2016. – 28 с.
 11. Современный подход к диагностике и лечению варикоцеле у девочек-подростков / Н. И. Павленко, А. В. Пискляков, И. В. Медяникова, С. В. Баринов // Фундаментальные исследования. – 2015. – № 1–7. – С. 1401–1404.
 12. Черепанова М. А. Диагностика и лечение варикозной болезни вен малого таза у женщин: дис. канд. мед. наук: 14.01.01 / М. А. Черепанова. – Москва, 2011. – 168 с.
 13. A standardized ultrasound approach to pelvic congestion syndrome / N. Labropoulos, P. T. Jasinski, D. Adrahtas [et al.] // Phlebology. – 2016. – Oct. 31. pii: 0268355516677135. doi: 10.1177/0268355516677135.
 14. Borahay M. A. Abnormal uterine bleeding after ovarian vein embolotherapy for pelvic congestion syndrome: Case report and review of literature / M. A. Borahay, G. S. Kilic, M. C. Haver // Asian Pacific Journal of Reproduction. – 2012. – Vol. 1 (1). – P. 60–62. DOI: 10.1016/S2305-0500(13)60049-4.
 15. Diagnosis of Pelvic Congestion Syndrome Using Transabdominal and Transvaginal Sonography / S. J. Park, J. W. Lim, Y. T. Ko [et al.] // AJR. – 2004. – Vol. 182. – P. 683–688.
 16. Female «varicocele»: two cases diagnosed by labeled red blood cell angioscintigraphy and treated by percutaneous phlebography and embolization / D. Gasparini, O. Geatti, P. G. Orsolon, B. Shapiro // Clin. Nucl. Med. – 1998. – Vol. 23 (7). – P. 420–422.
 17. Ferreira M. Chronic pelvic pain: the role of the nutcracker syndrome / M. Ferreira, L. Lanzotti, G. Abuhadba [et al.] // J. Vasc. Bras. – 2008. – Vol. 7 (1). – P. 76–9.
 18. Mathias S. D. Chronic pelvic pain: prevalence, health-related of life, and economic correlates / S. D. Mathias, M. Kuppermann, R. F. Liberman [et al.] // Obstetrics and gynecology. – 1996. – Vol. 87 (3). – P. 321–7.
 19. Nascimento A. B. Ovarian Veins: Magnetic Resonance Imaging Findings in an Asymptomatic Population / A. B. Nascimento, D. G. Mitchell, G. Holland // Journal of magnetic resonance imaging. – 2002. – Vol. 15. – P. 551–556.
 20. Pacheco K. G. Pregnancy after Sclerotherapy and Embolization of Ovarian Varicose Veins in a Patient with Infertility and Deep Endometriosis / K. G. Pacheco, R. Fortes // Gynecol Obstet (Sunnyvale). – 2014. – Vol. 4. – P. 258. doi:10.4172/2161-0932.1000258.
 21. Pacheco K. G. The Prevalence of Ovarian Varices in Patients with Endometriosis / K. G. Pacheco, M. R. F. de Oliveira // Annals of Vascular Surgery. – 2016. – Vol. 34. – P. 135–143.
 22. Pournasiri Z. The Nutcracker Syndrome as a Rare Cause of Chronic Abdominal Pain: A Case Report / Z. Pournasiri // Journal of Comprehensive Pediatrics. – 2016. – Vol. 7 (3). – e39741, doi: 10.17795/compreped-39741.
 23. Radiologic findings of pelvic venous congestion in an adolescent girl with angiographic confirmation and interventional treatment / C. Wassong, B. Shah, M. Kanayama [et al.] // Pediatr Radiol. – 2012. – Vol. 42 (5). – P. 636–640. doi:10.1007/s00247-011-2232-y.
 24. Rozenblit A. M. Incompetent and Dilated Ovarian Veins: A Common CT Finding in Asymptomatic Parous Women / A. M. Rozenblit, Z. J. Ricci, J. Tuvia, E. S. Amis, Jr. // AJR. – 2001. – Vol. 176 (1). – P. 119–122.
 25. Varicosities in an adolescent girl on laparoscopy: an unusual presentation of May–Thurner syndrome / K. Burnand, R. Lahiri, E. Petridou [et al.] // Pediatr. Surg. Int. – 2011. – Vol. 27. – P. 1371. doi:10.1007/s00383-011-2917-1.

Овариоцеле в детской хирургической практике: современное состояние проблемы

Д.В. Шевчук^{1,2,3}, А.Н. Билоченко¹, Л.В. Шевчук^{4,5}

¹КУ «Житомирская областная детская клиническая больница», Украина

²Национальная медицинская академия последипломного образования имени П.Л. Шупика, г. Киев, Украина

³Житомирский государственный университет имени И. Франко, Украина

⁴КУ «Житомирская центральная городская больница №1», Украина

⁵Клиника «Медибор», г. Житомир, Украина

Учитывая отсутствие статистических данных относительно распространенности варикозного расширения вен малого таза и четких критериев диагностики и лечения указанной патологии, доказанное негативное влияние варикоцеле на функцию внутренних половых органов у женщин репродуктивного возраста, существует необходимость в более детальном изучении проблемы венозного полнокровия малого таза в детском возрасте. Информированность специалистов здравоохранения относительно варикоцеле позволит проводить своевременную диагностику и эффективное лечение, что приведет к уменьшению количества ненужных лапаротомий по поводу абдоминального болевого синдрома у девочек. Необходимо обсуждать более широкое применение малоинвазивных технологий в хирургическом лечении абдоминального болевого синдрома у девочек.

Ключевые слова: варикоцеле, лапароскопия, девочки, дизурия.

Відомості про авторів

Шевчук Дмитро Володимирович – к.мед.н., лікар-хірург дитячий хірургічного відділення №2 КУ Житомирська обласна дитяча клінічна лікарня, лікар-уролог дитячий консультативної поліклініки КУ Житомирська обласна дитяча клінічна лікарня, обласний позаштатний дитячий уролог УОЗ Житомирської ОДА, доц. каф. медико-біологічних основ фізичного виховання та спорту Житомирського державного університету імені І. Франко, доц. каф. дитячої хірургії НМАПО імені П.Л. Шупика. Адреса: Житомирський район, с. Станишівка, шосе Сквирське, 6; тел. (0412) 34-24-84.

Билоченко Алла Миколаївна – к.мед.н., лікар-гінеколог дитячого та підліткового віку хірургічного відділення №2, зав. консультативної поліклініки КУ «Житомирська обласна дитяча клінічна лікарня», обласний позаштатний гінеколог дитячого та підліткового віку УОЗ Житомирської ОДА. Адреса: Житомирський район, с. Станишівка, шосе Сквирське, 6.

Шевчук Людмила Володимирівна – лікар-акушер-гінеколог КУ «Житомирська центральна міська лікарня №1», клініка «Медибор». Адреса: м. Житомир, вул. Велика Бердичівська 47; тел. (0412) 34-04-83.

Стаття надійшла до редакції 20.10.2016 р.