

UDC 616.65-089.87-06



SHEVCHUK D.V.

Zhytomyr Regional Children's Clinical Hospital, Zhytomyr, Ukraine

P.L. Shupyk National Medical Academy of Postgraduate Education, Kyiv, Ukraine

Zhytomyr State University named after I. Franko, Zhytomyr, Ukraine

A RARE CASE OF URETHRAL CARUNCLE COMPLICATED WITH NEUROMUSCULAR BLADDER DYSFUNCTION IN A 9-YEAR-OLD GIRL

Summary. Urethral caruncle — a disease of the distal urethra, which occurs mainly in postmenopausal women. It is located on the back meatal wall. The available literature describes few cases of urethral caruncle in girls. The only treatment for caruncle is surgery, which consists of its excision. The following is a clinical case of treatment of urethral caruncle complicated with neuromuscular dysfunction of the bladder in a 9-year-old girl. Thus, urethral caruncle in girls is a fairly rare disease. It may cause an obstruction below the bladder, leading to neuromuscular dysfunction of the bladder. Surgical removal for urethral caruncle eliminates the formation of obstruction below the bladder and improves evacuation function of the bladder.

Key words: urethral caruncle, girl, neuromuscular dysfunction of the bladder.

Urethral caruncle — a disease of the distal urethra, which occurs mainly in postmenopausal women. The cause is unknown. It's located on the back meatal wall.

Differential diagnosis should be made with urethral prolapse. Clinically caruncle is easily distinguished from urethral prolapse — while caruncle purple mass located on one side of the urethra, the prolapse — around the opening of the urethra [1].

The available literature describes few cases of urethral caruncle in girls. The results presents in Table 1.

The only treatment for caruncle is surgery, which consists of its excision (Fig. 1).

The following is clinical case of the treatment for urethral caruncle complicated with neuromuscular dysfunction of the bladder in a 9-year-old girl.

The child C., 9 years old (case № 8086), was on in-patient treatment in a surgical department № 2 of Zhytomyr Regional Children's Hospital from July 3 to July 13, 2015. She was hospitalized with complaints of violation of voiding, bloody availability discharge from the genital tract. From history we know that these complaints appeared on June 29, 2015. A self-addressed to hospital. On examination of the genitals, in the area of urethra was visualized purple formation to 0.8 cm in diameter with areas of necrosis

in the center (Fig. 2). Test results: complete blood count, hemoglobin 118 g/L, erythrocyte $3.69 \cdot 10^{12}/L$, leukocytes $9.0 \cdot 10^9/L$, erythrocyte sedimentation rate of 5 mm/h. Urine: specific gravity 1014, leukocytes 3–4 in the field of view, epithelium flat 1–2, fresh erythrocytes 2–3 in the field of view. Ultrasound for kidney: moderate swelling of the parenchyma of both kidneys, bilateral pyelectasis, right nephroptosis (left kidney 80×34 mm, pelvis 11×8 mm; right kidney 84×37 mm, pelvis 11×7 mm). Ultrasound for pelvic pathology — wasn't found. July 5 2015, 11:10–11:20 — fulfilled diagnostic cystoscopy (after treatment vulva antibacterial soap with technical difficulties (urethral lumen formation covers ~ 3/4 of 12 hours of standard dial) made 13 Fr installation cystoscope — a significant amount of residual urine. Instillation fluid 200.0 ml. Revision of the bladder. Eyelets type «golf hole» slimy pink. The wall of the bladder is trabecular. Bladder neck and proximal ure-

Адреса для листування з автором:

Шевчук Дмитро Володимирович

E-mail: shevchukdmi@rambler.ru

© Shevchuk D.V., 2016

© «Pediatric Surgery in Ukrainian», 2016

© Zaslavsky O.Yu., 2016

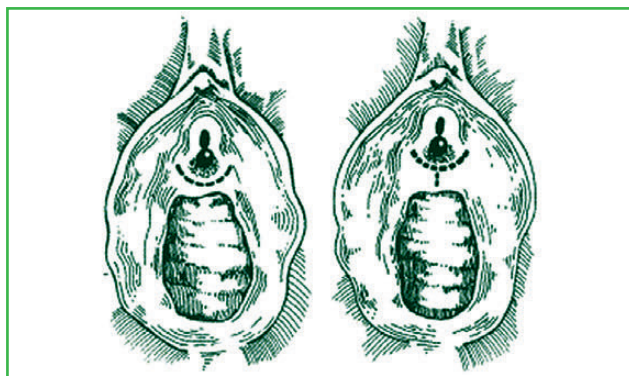

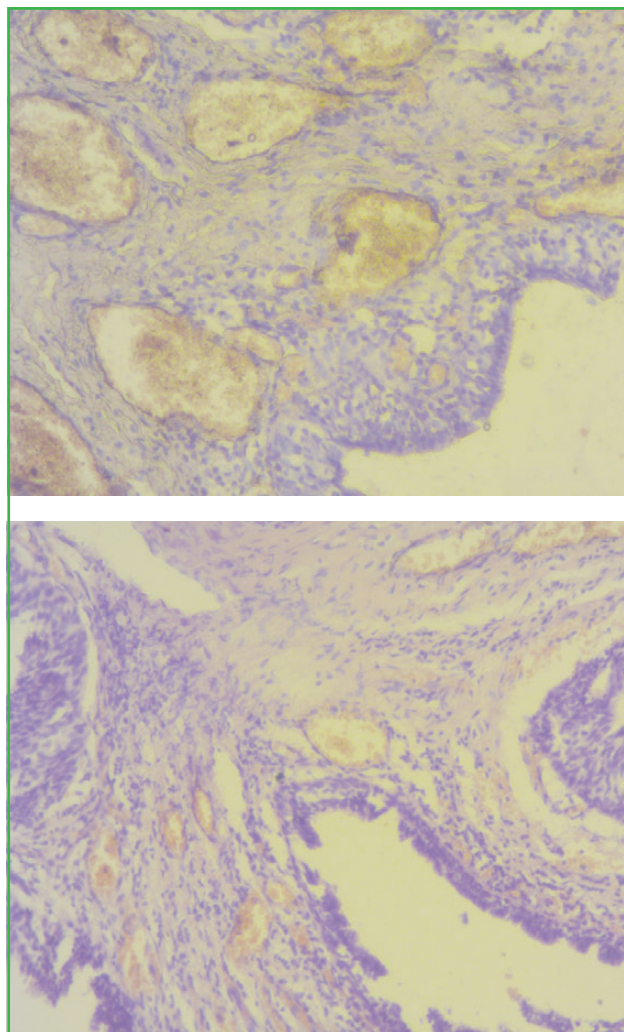
Table 1. Cases of urethral caruncle in girls

| № | Authors/Year of publication | Age | Method of treatment | Result |
|---|--|------------------|---------------------|---------------|
| 1 | Coleman G.B., 1913 [2] | 9 years | Removal | Convalescence |
| 2 | Türkeri L., Simşek F., Akdaş A., 1989 [3] | Prepubertal | Removal | Convalescence |
| 3 | Kim K.K., Sin D.Y., Park H.W., 1993 [4] | 2 years 5 months | Removal | Convalescence |
| 4 | Yakasai I.A., Aji S.A., Muhammed Y.A., Abubakar I.S., 2012 [5] | 2 years | Removal | Convalescence |
| 5 | Chiba M. et al., 2015 [6] | 9 years | Removal | Convalescence |

thra are normal. Cystoscope and fluid deleted; July 5 2015, 11:20–11:35 — performed surgery — removal of the tumor (after processing operating margins twice held circular excision of tumor (sent for histological examination)). Seam wound PGA Resorba 6/0. In the lumen of the urethra and bladder catheter set Foley 12 Fr). July 9, 2015 catheter removed. Discharged home in satisfactory condition, voiding is not broken. Results histology (№ 8679-80) from July

14, 2015: angiomatosis fibrous polyp of the urethra (caruncle) (Fig. 3).

Thus urethral caruncle in girls is a fairly rare disease. It may cause an obstruction below the bladder, leading to neuromuscular dysfunction of the bladder. Surgical removal for urethral caruncle eliminates the formation of obstruction below the bladder and improves evacuation function of the bladder.

**Figure 1. Dissection for carbuncle removal [7]****Figure 2. Intraoperative photo, child C.****Figure 3. Histology results (HE)**

References

1. Jones H.E., Fisher H.J. Urethral prolapse in girls // *Arch. Dis. Child.* 1971; 46(245): 107-108.
2. Coleman G.B. Large Urethral Caruncle In A Girl Of Nine Years: A Preliminary Note, With A Summary Of The Subject // *JAMA.* 1913; 60(17): 1281-1283.
3. Türkeri L., Simşek F., Akdaş A. Urethral caruncle in an unusual location occurring in prepubertal girl // *Eur. Urol.* 1989; 16(2): 153-154.
4. Kim K.K., Sin D.Y., Park H.W. Urethral caruncle occurring in a young girl — a case report // *J. Korean Med. Sci.* 1993; 8(2): 160-161.
5. Yakasai I.A., Aji S.A., Muhammed Y.A., Abubakar I.S. Unusual Presentation Of Urethral Caruncle In A 2 Year Old Child: A Case Report // *Asian Journal Of Natural & Applied Sciences.* 2012; 1(4): 21-26.
6. Chiba M., Toki A., Sugiyama A., Sukanuma R., Osawa S., Ishii R., Nakagami T., Suzuki J., Watarai Y., Kawano S., Suzuki K. Urethral caruncle in a 9-year-old girl: a case report and review of the literature // *J. Med. Case Rep.* 2015; 28 (9): 71.
7. Becker L.E. Urethral caruncle: a herald lesion for distal urethral stenosis? // *J. Natl Med. Assoc.* 1975; 67(3): 228-230.

Received 10.01.16 ■

Шевчук Д.В.

Житомирська обласна дитяча клінічна лікарня, м. Житомир, Україна
 Національна медична академія післядипломної освіти ім. П.Л. Шупика, м. Київ, Україна
 Житомирський державний університет ім. І. Франка, м. Житомир, Україна

РІДКІСНИЙ ВИПАДОК УРЕТРАЛЬНОГО КАРУНКУЛА, УСКЛАДНЕНОГО НЕРВОВО-М'ЯЗОВОЮ ДИСФУНКЦІЄЮ СЕЧОВОГО МІХУРА, У 9-РІЧНОЇ ДІВЧИНКИ

Резюме. Карункул уретри — захворювання дистальної уретри, що виникає в основному в жінок у постменопаузальному періоді. Розташований на задній стінці меатуса. У доступній літературі описано кілька випадків уретрального карункула в дівчаток. Єдиним методом лікування карункула є хірургічна операція, що полягає в його висіченні. Представлено клінічний випадок лікування уретрального карункула, ускладненого нервово-м'язовою дисфункцією сечового міхура, у дівчинки 9

років. Таким чином, уретральний карункул у дівчаток є досить рідкісним захворюванням. Може викликати інфравезикальну обструкцію, що призводить до нервово-м'язової дисфункції сечового міхура. Хірургічне видалення уретрального карункула ліквідує інфравезикальну обструкцію та покращує евакуаторну функцію сечового міхура.

Ключові слова: уретральний карункул, дівчинка, нервово-м'язова дисфункція сечового міхура.

Шевчук Д.В.

Житомирская областная детская клиническая больница, г. Житомир, Украина
 Национальная медицинская академия последипломного образования им. П.Л. Шупика, г. Киев, Украина
 Житомирский государственный университет им. И. Франко, г. Житомир, Украина

РЕДКИЙ СЛУЧАЙ УРЕТРАЛЬНОГО КАРУНКУЛА, ОСЛОЖНЕННОГО НЕРВНО-МЫШЕЧНОЙ ДИСФУНКЦИЕЙ МОЧЕВОГО ПУЗЫРЯ, У 9-ЛЕТНЕЙ ДЕВОЧКИ

Резюме. Карункул уретры — заболевание дистальной уретры, возникающее в основном у женщин в постменопаузальном периоде. Расположен на задней стенке меатуса. В доступной литературе описано несколько случаев уретрального карункула у девочек. Единственным методом лечения карункулы является хирургическая операция, заключающаяся в его иссечении. Представлен клинический случай лечения уретрального карункула, осложненного нервно-мышечной дисфункцией мочевого пузыря,

у девочки 9 лет. Таким образом, уретральний карункул у дівчаток являється доволно рідким захворюванням. Може викликати інфравезикальну обструкцію, що приводить до нервно-м'язової дисфункції мочевого пузыря. Хирургическое удаление уретрального карункула ликвидирует инфравезикальную обструкцию и улучшает эвакуаторную функцию мочевого пузыря.

Ключевые слова: уретральний карункул, дівчинка, нервно-м'язова дисфункція мочевого пузыря.